ผลการรักษาเย็บซ่อมเอ็นหุ้มข้อไหล่ฉีกโดยวิธีส่องกล้อง เปิดแผลผ่าตัดเล็กช่วยกับวิธีเปิดแผลกว้างแบบดั้งเดิม

ปราการ ชุมภูปัน, พบ.
กลุ่มงานศัลยกรรมออร์โธปิดิกส์ โรงพยาบาลลำปาง

บทคัดย่อ

การศึกษาวิเคราะห์ย้อนหลัง ผลการส่องกล้องแบบเปิดแผลผ่าตัดเล็กช่วย ในการรักษาเย็บซ่อมเอ็นหุ้มข้อไหล่ที่ฉีกขาดชนิด Supraspinatus เปรียบเทียบก่อนและหลังการผ่าตัด โดยประเมินพิสัยการเคลื่อน ไหวของข้อไหล่ใน 4 ทิศทาง คือ กางไหล่ไปด้านข้าง ยกไหล่ไปด้านหน้า หมุนไหล่เข้าหาลำตัว และหมุนไหล่ออกจากลำตัว ประเมินคะแนนความเจ็บปวด (visual analog scale) และประเมินคะแนนข้อไหล่ (Functional Shoulder Score) 2 รูปแบบมาตรฐานคือ Simple shoulder test (SST) and Constant score (CS) รวมทั้งศึกษาผลของวิธีเปิดแผลกว้างแบบดั้งเดิมในหลังผ่าตัด แบ่งเป็นผู้ป่วยจำนวน 13 คน ที่ผ่าตัดโดยวิธีส่องกล้อง และติดตามการรักษาหลังผ่าตัดเป็นเวลาเฉลี่ย 5.4 เดือน กับผู้ป่วยที่ผ่าตัดโดยวิธีเปิดแผลกว้างแบบดั้งเดิม ติดตามมาได้จำนวน 11 คน มีระยะเวลาหลังผ่าตัดเป็นเวลาเฉลี่ย 16 เดือน

ผลการศึกษาพบว่า วิธีส่องกล้องแบบเปิดแผลผ่าตัดเล็กช่วย ที่ระยะเวลาเฉลี่ย 5.4 เดือนหลังผ่าตัด ให้ผลการรักษาก่อนและหลังผ่าตัดแตกต่างกันอย่างมีนัยสำคัญทางสถิติ ($P < 0.05$) ทั้งองศาการเคลื่อนไหวข้อไหล่ 4 ทิศทาง คะแนนความเจ็บปวด และ Functional Shoulder Score ทั้ง 2 รูปแบบ (SST and CS) และให้ผลการรักษาใกล้เคียงกับวิธีเปิดแผลกว้างแบบดั้งเดิมที่หลังผ่าตัด 16 เดือน ดังนั้นการส่องกล้องเปิดแผลผ่าตัดเล็กเพื่อเย็บซ่อมเอ็นหุ้มข้อไหล่ฉีก ให้ผลการรักษาที่ดีแม้ในระยะสั้นที่เฉลี่ย 5.4 เดือนหลังผ่าตัด และไม่พบมีภาวะแทรกซ้อน

คำสำคัญ : ส่องกล้องข้อไหล่ เอ็นหุ้มข้อไหล่ฉีก แผลผ่าตัดเล็ก

บทนำ

การรักษาเอ็นหุ้มข้อไหล่ฉีก (Rotator cuff tear) โดยการผ่าตัดซ่อมเอ็นที่ฉีกกลับเข้าไปยังตำแหน่งเดิม จะกระทำเมื่อรักษาโดยวิธีอนุรักษ์นิยมมาเป็นระยะเวลาที่เหมาะสมแล้วไม่ประสบผลสำเร็จ ในปัจจุบันเทคนิคการผ่าตัดมีหลายวิธี ได้แก่ วิธีผ่าตัดเปิดแผลกว้างแบบดั้งเดิม (Conventional open approach) วิธีผ่าตัดส่องกล้องเปิดแผลผ่าตัดเล็กช่วย (Arthroscopic-assisted Mini-open Repair) และวิธีผ่าตัดใช้กล้องส่องทุกขั้นตอน (All arthroscopic procedure) ซึ่งกำลังมีการศึกษากันอย่างกว้างขวาง มีรายงานผลวิจัยออกมาอย่างต่อเนื่องในปัจจุบัน วิธีหลังสุดนี้ต้องอาศัยประสบการณ์ ความชำนาญของแพทย์ค่อนข้างมากกว่าวิธีผ่าตัดส่องกล้องเปิดแผลผ่าตัดเล็กช่วย ในขณะที่การผ่าตัดส่องกล้องเปิดแผลผ่าตัดเล็กช่วย เป็นวิธีการที่คาบเกี่ยวระหว่างแบบเปิดแผลกว้างดั้งเดิมกับใช้กล้องส่องทุกขั้นตอนทั้งหมด

การผ่าตัดทั้ง 3 วิธี มีข้อดีและข้อเสียต่างกัน แต่แนวโน้มปัจจุบันเทคนิคการผ่าตัดจะมุ่งไปที่วิธีใช้กล้องส่องช่วยผ่าตัด เนื่องจากมีข้อดีมากกว่าวิธีผ่าตัดเปิดแผลกว้างแบบดั้งเดิม ซึ่งต้องตัดผ่านเนื้อเยื่อหลายชั้นกว่าจะถึงข้อทำให้แผลผ่าตัดยาว ผู้ป่วยมีความเจ็บปวดหลังผ่าตัดอย่างมาก นอนโรงพยาบาลนาน บาดแผลหายช้า การกลับไปใช้งานปกติก็ช้า และมีปัญหาข้อไหล่ติดหลังผ่าตัดสูง ขณะที่การผ่าตัดแบบใช้กล้อง มีผลแทรกซ้อนน้อยกว่า สามารถตรวจหาพยาธิสภาพอื่นๆในข้อไหล่ได้มากกว่าการมองด้วยตาเปล่าจากภายนอก แม้แต่บางครั้งการใช้เครื่องสแกนคลื่นแม่เหล็กไฟฟ้า ยังไม่สามารถตรวจพบพยาธิสภาพในข้อไหล่ได้ หรือไม่สามารถประเมินวิธีการรักษาจากผลอ่านได้ทั้งหมดเมื่อเทียบกับการใช้กล้องส่อง เดิมวิธีใช้กล้องส่องช่วยผ่าตัดได้นำมาใช้สำหรับข้อเข่าก่อน ต่อมาได้นำเข้ามาใช้ในข้อไหล่ และข้ออื่นๆ ของร่างกายเช่นกันเพื่อช่วยแก้ปัญหาที่พบจากวิธีเดิม และมีรายงานหลายฉบับประสบผลสำเร็จด้วยวิธีการผ่าตัดส่องกล้องเปิดแผลผ่าตัดเล็กช่วยในข้อไหล่ ทางโรงพยาบาลศูนย์ลำปางได้ผ่าตัดซ่อมแซมเอ็นในข้อไหล่มานานแต่ใช้วิธีเปิดแผลกว้างแบบดั้งเดิม ต่อมาในปี 2549 เริ่มมีการใช้วิธีผ่าตัดส่องกล้องเปิดแผลผ่าตัดเล็กช่วยในผู้ป่วยที่เอ็นหุ้มข้อไหล่ฉีกเป็นส่วนใหญ่

ดังนั้น วัตถุประสงค์ของการศึกษานี้ เพื่อประเมินผลของการรักษาในผู้ป่วยที่ได้รับการผ่าตัดซ่อมเอ็นหุ้มข้อไหล่ฉีกแบบวิธีส่องกล้องเปิดแผลผ่าตัดเล็กช่วย เทียบกับก่อนผ่าตัด และประเมินผลของการรักษาโดยวิธีผ่าตัดเปิดแผลกว้างแบบดั้งเดิม เพื่อเป็นข้อมูลที่จะเป็นประโยชน์การรักษาต่อไป

วัสดุและวิธีการ

<u>กลุ่มผ่าตัดส่องกล้องเปิดแผลผ่าตัดเล็กช่วย</u>

ทำการศึกษาย้อนหลัง ในผู้ป่วยที่วินิจฉัยว่ามีการขาดของเอ็นหุ้มข้อไหล่ (Rotator cuff) ชนิด Supraspinatus ที่มีการขาดอย่างสมบูรณ์ (Full-thickness tear) ยืนยันจากการตรวจร่างกาย ผลรังสีคลื่นแม่เหล็กไฟฟ้า (MRI) และ การส่องกล้องวินิจฉัยในขณะผ่าตัด (Arthroscopic shoulder examination)

ผู้ป่วยที่นำมาศึกษาจะผ่านการรักษาแบบวิธีอนุรักษ์นิยม ร่วมกับการทำกายภาพบำบัดข้อไหล่มานานกว่า 6 สัปดาห์ขึ้นไปแล้วไม่ประสบผลสำเร็จ

โดยจะคัดออกในผู้ป่วยที่มีการขาดของเอ็นหุ้มข้อไหล่อันอื่นร่วมด้วย เช่น เอ็นหุ้มข้อไหล่ชนิด Subscapularis, Infraspinatus, เอ็นหุ้มข้อไหล่ฉีกที่ไม่สามารถเย็บซ่อมกลับเข้ามาที่ตำแหน่งเดิมได้, ผู้ป่วยที่เคยได้รับการผ่าตัดในข้อไหล่ข้างเดียวกันมาก่อนหน้า, ผู้ป่วยที่เคยได้รับการบาดเจ็บหลายตำแหน่งบริเวณรอบข้อไหล่ และผู้ป่วยที่มีปัญหาข้อไหล่เสื่อม

รวบรวมผู้ป่วยได้จำนวน 13 คน ทำผ่าตัดวิธีส่องกล้องเปิดแผลผ่าตัดเล็กช่วย (Arthroscopic assisted Mini-open repair) โดยศัลยแพทย์คนเดียวคือผู้นิพนธ์ ตั้งแต่ 1 ธันวาคม 2549 – 31 ตุลาคม 2550 และติดตามผลเป็นเวลาเฉลี่ย 5.4 เดือน

ข้อมูลที่บันทึกไว้ในการศึกษานี้ ได้แก่ ข้อมูลทั่วไป เช่น อายุ เพศ ไหล่ข้างที่เป็น ระยะเวลาตั้งแต่เริ่มเป็นจนถึงผ่าตัด และข้อมูลในขณะผ่าตัด จะบันทึกข้อมูลต่อไปนี้

- วัดขนาดของรอยขาด (Tear Size) ด้วยการประมาณโดยใช้ Probe แบ่งขนาดได้ดังนี้: ขนาดเล็ก (Small tear) รอยขาดน้อยกว่า 1 ซม. ขนาดปานกลาง (Moderate tear) รอยขาด 1 - 3 ซม. และ ขนาดใหญ่ (Large tear) รอยขาดมากกว่า 3 ซม.ขึ้นไป
- พยาธิสภาพอื่น รวมทั้งหัตถการที่ทำร่วม เช่น เย็บซ่อมเยื่อหุ้มข้อไหล่ส่วนหน้าที่ขาด (Bankart lesion) เย็บซ่อมที่เกาะของเอ็นกล้ามเนื้อ Bicepในข้อไหล่ที่ขาด (SLAP lesion) การตัดกรอข้อต่อกระดูกไหปลาร้าที่เสื่อม (Acromioclavicular resection) เป็นต้น
- ภาวะแทรกซ้อนที่เกิดขึ้นขณะผ่าตัด และหลังผ่าตัดใหม่

<u>การประเมินในก่อนผ่าตัด และหลังผ่าตัด</u>

ก่อนผ่าตัดผู้ป่วยจะได้รับการซักประวัติ ถามอาการ ตรวจร่างกาย และวัดพิสัยการเคลื่อนไหวข้อไหล่ 4 ทิศทาง (Range of motion) คือ ยกไหล่ไปด้านหน้า (Forward Flexion), กางไหล่ไปด้านข้าง (Abduction) หมุนไหล่ออกจากลำตัว (External Rotation) และหมุนไหล่เข้าหาลำตัว (Internal Rotation), ให้ผู้ป่วยกรอกแบบฟอร์มประเมินความเจ็บปวด (Visual analog scale; 0-10;0 = ไม่ปวด 10 = ปวดมากที่สุด)[1-2] ตอบแบบสอบถามประเมินคะแนนหน้าที่ข้อไหล่ (Functional shoulder score) สองรูปแบบมาตรฐานสากล คือ Simple shoulder test[3] (SST; คะแนน 0-12 ; 0 = แย่สุด 12 = ดีสุด) และ Constant score[4] (CS; คะแนน 0-100 ; 0 = แย่ที่สุด 100 = ดีที่สุด) กรณีที่ผู้ป่วยไม่สามารถกรอกแบบสอบถามด้วยตัวเอง จะมีพยาบาลเป็นผู้ช่วยในการตอบแบบสอบถาม

หลังผ่าตัด ผู้ป่วยจะได้รับการประเมินในรูปแบบเดียวกันอีกครั้ง โดยจะนำผลประเมิน ณ เวลานัดปัจจุบันล่าสุดนำมาศึกษา แล้วนำผลที่ได้มาเปรียบเทียบกันระหว่างก่อนและหลังผ่าตัด

<u>เทคนิคการผ่าตัด</u>

จัดผู้ป่วยนอนในท่ากึ่งตะแคงกึ่งหงาย (lateral decubitus) (รูป 1) และดัดแปลงอุปกรณ์เครื่องช่วยดึงไหล่ โดยนำ Skin traction kit ที่ใช้ในการดึงกระดูกข้อสะโพก มาพันรอบแขนผู้ป่วย และถ่วงน้ำหนักผ่านเสาน้ำเกลือ ใช้น้ำหนักเฉลี่ย 5 - 7 กิโลกรัม ซึ่งจะมากกว่าปกติที่ไม่เกิน 5 กิโลเล็กน้อย เพื่อชดเชยการสูญเสียแรงดึงจากแรงเสียดทานที่ตำแหน่งข้องอของเสาน้ำเกลือ สามารถเลื่อนเสาน้ำเกลือขึ้น - ลง เพื่อให้แขนกางระหว่าง 30 – 70 องศา ตามความเหมาะสมของการรักษาพยาธิอื่นๆที่พบร่วม

ขั้นตอนผ่าตัด หลังจากวาดตำแหน่งบนไหล่ (รูป 2) เริ่มทำ Arthroscopic Examination เพื่อยืนยันวินิจฉัยและหาพยาธิอื่นๆ และทำการรักษาไปพร้อมกันถ้าพบ เช่น SLAP, Anterior Labrum Tear (Bankart), Acromioclavicular Arthrosis, Adhesive capsular Release, Bicep tenodesis or tenotomy ลำดับต่อไป ผู้ป่วยทุกรายจะทำ Arthroscopic Subacromial Decompression[5] ก่อนที่จะเย็บซ่อมเอ็นหุ้มข้อไหล่เป็นขั้นตอนสุดท้าย

รูป 1 จัดท่าผู้ป่วยท่ากึ่งตะแคงกึ่งหงาย โดยใช้ Skin traction kit ดึงไหล่ผ่านเสาน้ำเกลือ

ขั้นตอนการเย็บซ่อมเอ็นหุ้มข้อไหล่ เริ่มทำการปรับแต่งปลายเอ็นที่ขาดด้วยใบมีดปั่น แล้วประเมินพยาธิของเอ็นที่ขาดว่าจะสามารถเย็บเข้ากลับมาที่ใกล้เคียงเดิมได้หรือไม่ โดยวัดขนาดรอยขาดด้วยการประมาณโดยใช้ Probe, วัดระยะทางการหดรั้งของปลายเอ็นที่ขาด, คุณภาพของเนื้อเยื่อ และความตึงของเนื่อเยื่อเมื่อลองทดสอบดึงปลายเอ็นที่ขาดมาที่ตำแหน่งเกาะเดิมได้ใกล้เคียงที่สุด

จากนั้นเมื่อสามารถเย็บซ่อมได้ จะใช้สมอยึดเอ็นเข้าหากระดูก (Suture anchor) ใส่ผ่านผิวหนังชั้นนอกโดยใช้กล้องส่องช่วยหาตำแหน่งที่วางสมอ จำนวนสมอที่ใช้มีตั้งแต่ 1 - 3 อัน ขึ้นกับขนาดรอยขาด คุณภาพและความแข็งแร็งของเนื้อเยื่อจากการประเมินในขณะผ่าตัด

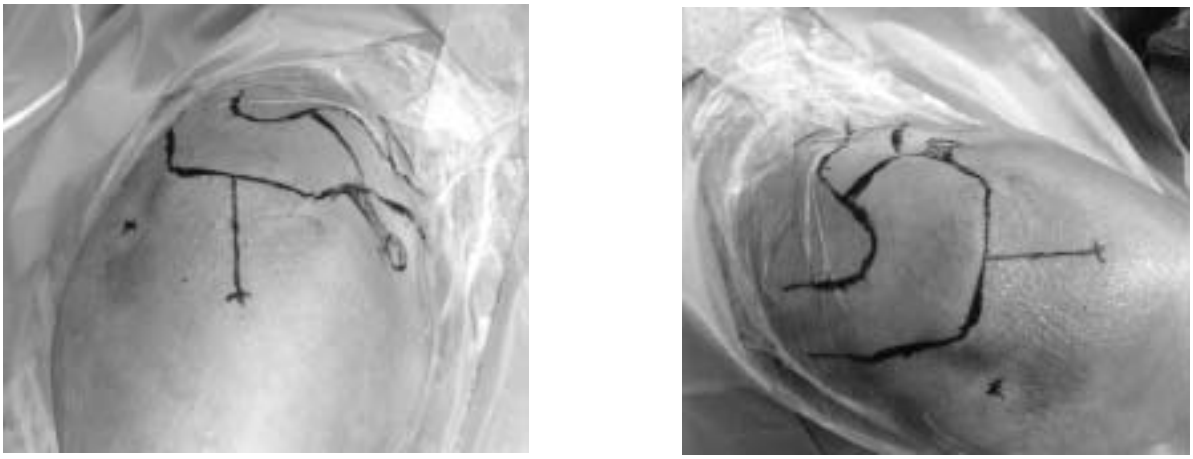

รูป 2 วาด Landmark เพื่อหาตำแหน่ง Portal

หลังจากวางสมอยึดเอ็นแล้ว จะปลดอุปกรณ์การดึงไหล่ลง แล้วเปิดแผลผ่าตัดเล็กประมาณ 3 – 5 ซม. โดยเทคนิค Deltoid-splitting longitudinal approach[6 - 7] ทำผ่าตัดในท่า lateral decubitus อย่างเดิมโดยไม่เปลี่ยนท่า แล้วทำเย็บเกี่ยวปลายเอ็นกล้ามเนื้อเข้าหาตำแหน่งสมอแล้วผูกปม ใช้เทคนิคเย็บแบบ Double - row repair[8 - 10] (รูป 3) เสร็จแล้วก็เย็บปิดแผลเป็นอันเสร็จ (รูป 4)

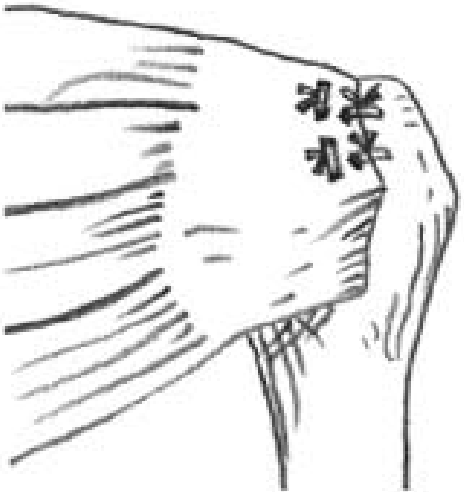

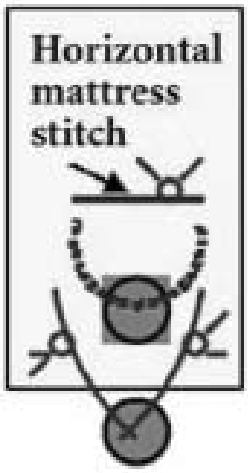

รูป 3 รูปแบบการเย็บ Double - Row Repair

หลังจากผ่าตัดก็จะใส่ เครื่องประคองแขน (Arm Sling) เป็นเวลา 6 อาทิตย์ ใส่ตลอดเวลายกเว้นตอนทำกายภาพบำบัด และหลังผ่าตัดใหม่จะประคบเย็นข้อไหล่เป็นเวลา 24 - 48 ชั่วโมง แล้วจึงเริ่มขยับข้อไหล่ได้ ส่วนการทำกายภาพบำบัดฟื้นฟูข้อไหล่หลังผ่าตัด จะร่วมกับแผนกกายภาพบำบัดของโรงพยาบาล แบ่งเป็น 3 ระยะเริ่มจาก Passive Exercise 6 สัปดาห์แรก, Active-assisted Exercise ที่หลัง 6 สัปดาห์ – 3 เดือน ไปจนถึง Active Exerciseที่เวลา 3 เดือนจากนั้น

รูป 4 แผลผ่าตัดหลังจากเสร็จการเย็บซ่อมเอ็นหุ้มข้อไหล่

<u>กลุ่มผู้ป่วยที่ทำผ่าตัด เปิดแผลกว้างแบบดั้งเดิม</u>

ผู้ป่วยกลุ่มนี้เป็นผู้ป่วยที่เคยได้รับการรักษาเย็บซ่อมเอ็นหุ้มข้อไหล่เปิดแผลกว้างแบบดั้งเดิม โดยผู้เขียนและแพทย์ท่านอื่น ตั้งแต่ 1 มกราคม 2548 - 31ธันวาคม 2549 ซึ่งมีผู้ป่วยจำนวนทั้งหมด 19 คน รวบรวมผู้ป่วยได้ 11 คน ที่ยังมารักษาหลังผ่าตัดอย่างต่อเนื่อง และสามารถติดตามมาได้ ผู้ป่วยกลุ่มนี้จะมีระยะเวลาที่ติดตามหลังผ่าตัดเป็นเวลาเฉลี่ย 16 เดือน (ระยะเวลาตั้งแต่ 11 - 24 เดือน)

ผู้ป่วยกลุ่มนี้จะได้รับการประเมินผลเฉพาะหลังผ่าตัด ในรูปแบบเดียวกับกลุ่มแรก โดยผู้ป่วยกลุ่มนี้จะได้รับการซักประวัติ ถามอาการ ตรวจร่างกาย และวัดพิสัยการเคลื่อนไหวข้อไหล่ กรอกแบบฟอร์มประเมินความเจ็บปวด และตอบแบบสอบถามประเมินคะแนนข้อไหล่ทั้งสองรูปแบบเช่นกัน แล้วนำมาผลที่ได้มาเปรียบเทียบกับกลุ่มแรก

การคำนวณสถิติ

ใช้โปรแกรม SPSS v.15 วิเคราะห์สถิติ โดยใช้ Independent - samples t test ทดสอบเปรียบเทียบความแตกต่างระหว่างก่อนและหลังผ่าตัด โดยกำหนดนัยสำคัญที่ $P < 0.05$

ผลการศึกษา

ข้อมูลลักษณะทั่วไปของผู้ป่วยทั้ง 2 กลุ่ม ดังตารางที่ 1

ตาราง 1. ข้อมูลทั่วไป ของผู้ป่วยกลุ่มส่องกล้องเปิดแผลผ่าตัดเล็กช่วย และกลุ่มเปิดแผลกว้างแบบดั้งเดิม

	กลุ่มส่องกล้องเปิดแผลผ่าตัดเล็กช่วย **(n = 13)**	กลุ่มเปิดแผลกว้างแบบดั้งเดิม **(n = 11)**
อายุเฉลี่ย (ปี)	50.1 (40 - 62)	52 (35 - 65)
เพศ		
ชาย	5	5
หญิง	8	6
ไหล่ข้างที่ผ่า (ซ้าย / ขวา)	5/8	3/8
ระยะเวลาอาการที่เป็นก่อนผ่าตัด (เดือน)	7.2 (2 - 13)	7.8 (4 - 14)
หัตถการที่ทำร่วม		
Bankart repair	1	*
SLAP repair	4	*
Acromioclavicular resection	1	*
Biceps tenodesis	2	*
Capsular release	3	*
ภาวะแทรกซ้อน	0	*
ระยะเวลาที่ติดตามรักษา (เดือน)	5.4 (3 - 10)	16.0 (11 - 24)

หมายเหตุ : * ไม่มีข้อมูล
- ผู้ป่วย 1 คน อาจทำมากกว่าหนึ่งหัตถการ

ขนาดรอยขาดในกลุ่มผ่าตัดเปิดแผลเล็กใช้กล้องส่องช่วย ตารางที่ 2

ตาราง 2. ขนาดรอยขาดในกลุ่มผ่าตัดเปิดแผลเล็กใช้กล้องส่องช่วย

		(n = 13)
Tear Size		*จำนวน*
ขนาดเล็ก	*(< 1 ซม.)*	*2*
ขนาดปานกลาง	*(1 - 3 ซม.)*	*11*
ขนาดใหญ่	*(3 - 5 ซม)*	*0*
เฉลี่ย (ซม.)		*1.4 (0.8 - 2)*

หมายเหตุ : ประเมินในขณะใช้กล้องส่อง ก่อนที่จะทำการตกแต่งรอยขาด

เปรียบเทียบก่อนและหลังผ่าตัด ในผู้ป่วยที่ทำผ่าตัดส่องกล้องเปิดแผลผ่าตัดเล็กช่วย ตารางที่ 3

ตาราง 3. ผลประเมินในผู้ป่วยที่ทำผ่าตัดส่องกล้องเปิดแผลผ่าตัดเล็กช่วยได้แก่ Range of Motion, Visual Analogue Scale และ Shoulder Scoring Scales ที่ระยะเวลาเฉลี่ย 5 เดือน

	ประเมินก่อนผ่าตัด Mean (Range)	ประเมินหลังผ่าตัด Mean (Range)	P Value
Forward Flexion (องศา)	101.15 (45 - 150)	120.77 (80 - 150)	0.048**
Abduction (องศา)	69.62 (45 - 110)	105.38 (70 - 120)	0.000**
External Rotation (องศา)	26.15 (10 - 45)	41.54 (25 - 60)	0.002**
Internal Rotation* (องศา)	4.00 (2 - 6)	5.54 (4 - 6)	0.001**
VAS	6.15 (3 - 10)	2.62 (1 - 5)	0.000**
SST	5.38 (3 - 8)	8.15 (6 - 10)	0.000**
CS	53.46 (40 - 68)	67.00 (58 - 80)	0.001**

หมายเหตุ: VAS, visual analogue scale (0 - 10); SST, Simple Shoulder Test (0 - 12); CS, Constant score (0 - 100)

* Scale from 1 to 10; Thigh = 0, Buttock 2, SI joint 4, Waist 6, T12 8, between shoulder blades 10

** แตกต่างอย่างมีนัยสำคัญทางสถิติ ($P < 0.05$)

ใช้ Independent - samples t test คำนวณเปรียบเทียบ

ผลประเมิน*เทียบระหว่างสองกลุ่ม หลังผ่าตัด* ตารางที่4

ตาราง 4. ผลประเมินค่าเฉลี่ย Range of Motion, Visual Analogue Scale, Shoulder Scoring Scales ของสองกลุ่ม

	กลุ่มส่องกล้องเปิดแผลผ่าตัดเล็กช่วย หลังผ่าตัดที่เฉลี่ย 5 เดือน Mean (Range)	กลุ่มเปิดแผลกว้างแบบดั้งเดิม หลังผ่าตัดที่เฉลี่ย 16 เดือน Mean (Range)
Forward Flexion (องศา)	120.77 (80 - 150)	130.91 (70 - 170)
Abduction (องศา)	105.38 (70 - 120)	119.09 (70 - 150)
External Rotation (องศา)	41.54 (25 - 60)	50.45 (15 - 90)
Internal Rotation * (องศา)	5.54 (4 - 6)	6.55 (4 - 10)
VAS	2.62 (1 - 5)	3.18 (0 - 7)
SST	8.15 (6 - 10)	7.27 (6 - 9)
CS	67.00 (58 - 80)	71.45 (60 - 86)

หมายเหตุ : VAS, visual analogue scale (0 - 10); SST, Simple Shoulder Test (0 - 12); CS, Constant score (0 - 100)

* Scale from 1 to 10; Thigh = 0, Buttock 2, SI joint 4, Waist 6, T12 8, between shoulder blades 10

วิจารณ์

จากการที่วิธีผ่าตัดเย็บซ่อมเอ็นหุ้มข้อไหล่เปิดแผลกว้างปฏิบัติกันมาเป็นเวลานาน รายงานหลายฉบับต่างก็กล่าวถึงผลสำเร็จ แต่โดยส่วนใหญ่มักพบปัญหาตามมา[11 - 12] เช่นการที่จะต้องป้องกันกล้ามเนื้อ Deltoid ระยะเวลาหนึ่งหลังเย็บซ่อม ทำให้ระยะเวลาการฟื้นฟูข้อไหล่หลังผ่าตัดนานขึ้น ส่งผลให้โอกาสข้อไหล่ติดมีมาก ผู้ป่วยกว่าจะฟื้นฟูข้อไหล่ให้กลับมาทำหน้าที่ได้อย่างเต็มที่โดยทั่วใช้เวลานานถึง 18 เดือน [13 - 14]

ส่วนการส่องกล้องเปิดแผลผ่าตัดเล็กช่วย มีรายงานหลายฉบับที่กล่าวถึงความสำเร็จของวิธีนี้[15 - 18] เช่น Paulos LE และคณะ[16] ศึกษาผลของวิธีเปิดแผลเล็กใช้กล้องส่องช่วยในผู้ป่วย 18 คน ติดตามการรักษา 46 เดือน พบว่า 88% ได้ผลดีถึงดีมาก คะแนนความเจ็บปวดดีขึ้นจาก 1.6 เป็น 7.6 ประเมินหน้าที่ข้อไหล่รูปแบบ UCLA ดีขึ้นหลังผ่าตัด ผู้ป่วย 94% พึงพอใจผลการรักษา และสรุปว่าวิธีนี้ได้ผลดี

Hersch JC และคณะ[17] ศึกษาผู้ป่วย 22 คน อายุเฉลี่ย 56 ปี ติดตามการรักษาเป็นเวลา 39 เดือน ขนาดรอยขาดเฉลี่ย 3.5 ซ.ม. พบว่า หน้าที่ข้อไหล่รูปแบบ Constant score, ASES, และ UCLA score มากขึ้น ความปวดลดลง และ 95% ของผู้ป่วยพึงพอใจการรักษา

Shinners TJ และคณะ 18 ศึกษาในผู้ป่วย 38 คน ติดตามการรักษา 36 เดือน อายุเฉลี่ย 51 ปี พบว่า 93% ได้ผลดีถึงดีมาก หน้าที่และความแข็งแรงของกล้ามเนื้อข้อไหล่ พิสัยการเคลื่อนไหวข้อไหล่ดีขึ้น และ 100% พึงพอใจผลการรักษา

ในการศึกษานี้เมื่อดูที่ระยะเวลาปัจจุบัน เฉลี่ย 5.4 เดือนหลังผ่าตัดโดยวิธีส่องกล้องเปิดแผลผ่าตัดเล็กช่วย พบว่าหลังผ่าตัดมีพิสัยการเคลื่อนไหวข้อไหล่ 4 ทิศทาง คือ กางไหล่ไปด้านข้าง ยกไหล่ไปด้านหน้า หมุนไหล่เข้าหาลำตัว และหมุนไหล่ออกจากลำตัว มากกว่าก่อนผ่าตัดอย่างมีนัยสำคัญทางสถิติ ($P < 0.05$) มี VAS (Visual analog scale) ลดลงหลังผ่าตัด กับมีคะแนนหน้าที่ข้อไหล่ SST และ CS หลังผ่าตัดมากขึ้นกว่าก่อนผ่าตัดอย่างมีนัยสำคัญทางสถิติ ($P < 0.05$) และเมื่อเทียบกับวิธีเปิดแผลกว้างแบบดั้งเดิมที่ระยะเวลาเฉลี่ย 16 เดือน (ตารางที่ 4) จะเห็นว่าพิสัยการเคลื่อนไหวข้อไหล่โดยค่าเฉลี่ยใกล้เคียงกันที่เวลาปัจจุบัน ถึงแม้ระยะเวลาติดตามหลังผ่าตัดโดยวิธีเปิดแผลเล็กใช้กล้องส่องช่วยจะน้อยกว่า

ในศึกษาเปรียบเทียบกับวิธีเปิดแผลกว้างแบบดั้งเดิม เช่น การศึกษาของ Weber SC และคณะ[19] ศึกษาเปรียบเทียบวิธีส่องกล้องเปิดแผลผ่าตัดเล็กช่วยกับวิธีเปิดแผลกว้างแบบดั้งเดิม ที่ระยะเวลาเฉลี่ย 2 ปีขึ้นไป พบว่าวิธีส่องกล้องเปิดแผลผ่าตัดเล็กช่วยมีระยะเวลานอนโรงพยาบาลน้อยกว่า มีการใช้ยาระงับปวดกลุ่มมอร์ฟีนที่น้อยกว่า สามารถขยับข้อไหล่ได้เร็วกว่า ช่วงหลังผ่าตัดใหม่อย่างชัดเจน ถึงแม้หน้าที่ข้อไหล่ในระยะต่อมาจะไม่แตกต่างกัน และสามารถประหยัดค่าใช้จ่ายในการรักษาของผู้ป่วยได้อย่างมาก

ถ้าดูในบางการศึกษาที่ติดตามระยะสั้นก็รายงานว่าได้ผลดี เช่น การศึกษาของ Hata Y และคณะ[20] เปรียบเทียบการผ่าตัดเปิดแผลเล็กในผู้ป่วย 22 คนกับ 36 คนที่เปิดแผลกว้างวิธีดั้งเดิม ติดตามการรักษาที่ 3 เดือน, 6 เดือน และ 1 ปี พบว่าที่ระยะเวลา 3 เดือน และ 6 เดือน พิสัยการกางไหล่ไปข้างหน้า (Forward Flexion) ดีกว่าวิธีเดิมอย่างมีนัยสำคัญ การกลับไปทำงานและเล่นกีฬาจะเร็วกว่า แม้ว่าที่ 1 ปี ผลการประเมินรูปแบบ UCLA score จะไม่แตกต่างก็ตาม ในการศึกษาฉบับนี้มีระยะเวลาการติดตามที่น้อยคือที่เฉลี่ย 5 เดือนหลังผ่าตัด แต่ก็ได้ผลการรักษาที่ดี และใกล้เคียงกับวิธีเดิมเช่นกัน

ขนาดของรอยขาด กล่าวกันว่าอาจมีผลต่อการรักษาได้เช่นกัน เพราะในผู้ป่วยที่มีรอยขาดขนาดใหญ่มากกว่า 3 – 5 ซ.ม. มักไม่สามารถดึงกลับมาเย็บยังตำแหน่งเดิมได้ หรือจะมีความตึงของรอยเย็บมาก

มีรายงานหลายฉบับที่ยังกล่าวขัดแย้งกัน แต่ส่วนใหญ่แนะนำให้ใช้วิธีส่องกล้องเปิดแผลผ่าตัดเล็กช่วยในผู้ป่วยที่มีรอยขาดขนาดเล็ก หรือ ปานกลาง เช่น Pollock RG และคณะ[21] กล่าวว่า วิธีส่องกล้องเปิดแผลผ่าตัดเล็กช่วยจะได้ผลดี ในรอยขาดขนาดเล็กถึงปานกลาง แต่ถ้ารอยขาดขนาดใหญ่รวมทั้งถ้ามีเอ็นหุ้มข้อไหล่ชนิด Subscapularis ขาดร่วมด้วย วิธีเปิดแผลกว้างแบบดั้งเดิมจะได้ผลดีกว่า

Baker CL และคณะ[12] ศึกษาเปรียบเทียบในผู้ป่วย 36 คน ส่องกล้องเปิดแผลผ่าตัดเล็กช่วยกับ 20 คนที่เปิดแผลกว้างวิธีดั้งเดิม ติดตามการรักษา 3.3 ปี พบว่าความแข็งแรงของพิสัยกางไหล่ไปหน้าและด้านข้างดีกว่า ระยะเวลานอนโรงพยาบาลน้อยกว่า และรอยขาดขนาดเล็กถึงปานกลาง (< 3 ซม.) ได้ผลดีกว่า เช่นเดียวกับ Levy HJ และคณะ[22] ศึกษาผู้ป่วย 25 คน ติดตามการรักษา 1 ปี พบว่า 80% ได้ผลดี อาการปวดลดลง พิสัยการเคลื่อนไหว ความแข็งแรงและหน้าที่ข้อไหล่ดีขึ้น และ 100% ได้ผลดีในรอยขาดขนาดเล็กถึงปานกลาง

Rokito AS และคณะ[23] ศึกษาผู้ป่วย 30 คน ที่ผ่าตัดวิธีเปิดแผลกว้างแบบดั้งเดิม ติดตามเป็นเวลา 65 เดือน พบว่าวิธีเปิดแผลกว้างแบบดั้งเดิมได้ผลดีในรอยขาดขนาดใหญ่ รวมทั้งที่รอยขาดเป็นแนวกว้าง (Massive tear) แต่ก็ต้องใช้เวลานานกว่า 1 ปี ขึ้นไป กว่าจะฟื้นฟูความแข็งแรงของข้อไหล่กลับมาใช้งานได้เต็มที่ ขณะที่ Boszotta H และคณะ[24] ศึกษาผู้ป่วย 84 คนที่ส่องกล้องเปิดแผลผ่าตัดเล็กช่วยติดตามการรักษา 35 เดือนพบว่า Constant score และ UCLA score ดีขึ้นหลังผ่าตัด และพบว่ารอยขาดขนาดขนาดใหญ่ก็ได้ผลดีเช่นกัน

ในการศึกษานี้ ไม่มีผู้ป่วยในกลุ่มที่ส่องกล้องเปิดแผลผ่าตัดเล็กช่วย มีขนาดเกิน 3 ซม. รอยขาดมีขนาดเฉลี่ย 1.4 ซม. จัดอยู่ในขนาดปานกลางและได้ผลการรักษาที่ดีเช่นเดียวกับ Levy HJ และคณะ อย่างไรก็ตามการวัดขนาดของรอยขาดในการศึกษานี้ อาจมีความคลาดเคลื่อนจากการประมาณโดยใช้ Probe กะขนาด

ส่วนชนิดของรอยขาด แบบขาดไม่ทั้งหมด (Partial - thickness tear) หรือรอยขาดแบบสมบูรณ์ (Full-thickness tear) ไม่มีผลต่อการรักษาตามรายงานของ Liu SH[25 - 26] และ Blevins FT[27] และในการศึกษาฉบับนี้ผู้ป่วยทุกคนเป็นชนิดรอยขาดแบบสมบูรณ์

ส่วนภาวะแทรกซ้อนในการรักษาวิธีส่องกล้องเปิดแผลผ่าตัดเล็กช่วยนี้ จากรายงานการศึกษาอื่นๆ พบน้อย และไม่รุนแรง[12-13, 15-16, 27] เช่นของ Paulos LE และคณะ[16] ผ่าตัดในผู้ป่วย 18 คน พบ 2 รายจากการติดเชื้อที่ขอบแผลภายนอก และอีกรายมีการขาดซ้ำต้องไปเย็บซ่อมใหม่ ส่วนภาวะแทรกซ้อนที่รุนแรงอื่นๆ เช่น ระบบเส้นประสาท เส้นเลือดไม่พบ

Blevins FT และคณะ[27] ผ่าตัดในผู้ป่วย 78 ราย ติดตามการรักษา 29.2 เดือนพบภาวะแทรกซ้อน 5 ราย โดย 3 รายสาเหตุจาก Inadequate Subacromial Decompression ต้องไปผ่าตัดใหม่ อีก 2 รายมีการขาดซ้ำต้องไปเย็บซ่อมใหม่โดยวิธี Mini - open repair และ Open Repair ส่วนภาวะแทรกซ้อนเช่น ข้อไหล่ติดไม่พบ ในการศึกษานี้ทั้งหมดผู้ป่วย 13 คนไม่พบมีภาวะแทรกซ้อนใดๆเกิดขึ้น

ข้อจำกัดในการศึกษานี้ เช่นจำนวนผู้ป่วยที่นำมาศึกษาอาจมีจำนวนน้อย การคำนวณค่าสถิติอาจไม่เป็นดังผลการศึกษานี้ถ้าจำนวนผู้ป่วยมีมากขึ้น นอกจากนี้ระยะเวลาที่ติดตามการรักษาก็ยังไม่นานพอ ซึ่งควรจะได้ทำการศึกษาต่อไป นอกจากนี้การใช้ Functional Shoulder Score ในรูปแบบแปลเป็นภาษาไทยยังไม่ได้ผ่านการทดสอบความถูกต้อง (Validity) จึงอาจมีการสื่อความหมายที่ผิดไปจากเดิมได้

ข้อจำกัดอื่น คือการที่ไม่สามารถนำผลวิธีการรักษาทั้งสองวิธี ในหลังผ่าตัดมาคำนวณเปรียบเทียบทางสถิติได้ เนื่องจากมีปัจจัย เช่น ระยะเวลาที่ติดตามการรักษาไม่เท่ากัน หรืออาจมีความเอนเอียงในเทคนิค หรือประสบการณ์การผ่าตัดแบบวิธีเดิมของศัลยแพทย์แต่ละคนไม่เหมือนกัน การติดตามให้การรักษาหลังผ่าตัด โดยเฉพาะการส่งผู้ป่วยทำกายภาพบำบัดอย่างถูกขั้นตอน ก็เป็นสิ่งสำคัญที่มีผลอย่างมากเช่นกัน

นอกจากนี้ข้อมูลของวิธีเปิดแผลกว้างแบบดั้งเดิม มีไม่ครบถ้วนที่จะมาประเมินเปรียบเทียบผลของการรักษา เช่น พิสัยการเคลื่อนไหวข้อไหล่, คะแนนความปวด และคะแนนหน้าที่ข้อไหล่ก่อนผ่าตัด นอกจากนี้ยังขาดข้อมูล เช่น ขนาดรอยขาด, พยาธิสภาพอื่นๆ ที่พบร่วม, ภาวะแทรกซ้อนขณะผ่าตัด, ระยะเวลาการทำกายบำบัดหลังผ่าตัด เป็นต้น

สรุป

การส่องกล้องเปิดแผลผ่าตัดเล็กเพื่อเย็บซ่อมเอ็นหุ้มข้อไหล่ฉีก ให้ผลการรักษาที่ดีแม้ในระยะสั้นที่เฉลี่ย 5.4 เดือนหลังผ่าตัด ไม่พบมีภาวะแทรกซ้อน และได้ผลใกล้เคียงกับวิธีผ่าตัดเปิดแผลกว้างแบบดั้งเดิม ทั้งยังมีแผลผ่าตัดที่เล็ก ปวดแผลน้อยทำให้ขยับข้อไหล่ได้เร็ว และจะเป็นมาตรฐานการรักษาต่อไป

เอกสารอ้างอิง

1. L'Insalata JC, Warren RF, Cohen SB, Altchek DW, Peterson MGE. A self-administered questionnaire for assessment of symptoms and function of the shoulder. J Bone Joint Surg Am 1997;79 : 738 - 748.
2. Michener LA, McLure PW, Sennett BJ. American Shoulder and Elbow Surgeons standardized shoulder assessment form, patient self - report section: Reliability, validity and responsiveness. J Shoulder Elbow Surg 2002; 11 : 587 - 594.
3. Lippitt SB, Harryman DT II, Matsen FA III. A practical tool for evaluating function: The Simple Shoulder Test. In: Matsen FA, Fu FH, Hawkins RJ, eds. The shoulder: A balance of mobilty and stability. Rosemont, IL: American Academy of Orthopaedic Surgeons, 1992; 501 - 518.
4. Constant CR, Murley AHG. A clinical method of functional assessment of the shoulder. Clin Orthop 1987; 214 : 160 - 4.
5. Zvijac JE, Levy HJ, Lemak LJ. Arthroscopic subacromial decompression in the treatment of full thickness rotator cuff tears: A 3 to 6 years follow up. Arthroscopy 1994; 10:518-523.
6. Ken Yamaguchi. Mini-Open Rotator Cuff Repair: An Updated Perspective. J Bone Joint Surg Am. 2001; 83 : 764 - 772.
7. Fealy S, Kingham TP, Altchek DW. Mini - Open Rotator Cuff Repair Using a Two-Row Fixation Technique: Outcomes Analysis in Patients With Small, Moderate, and Large Rotator Cuff Tears: Arthroscopy 2002:6: 665 – 670.
8. Christopher DS, Susan A, Adam MH, et al. A Biomechanical Comparison of Single and Double-Row Fixation in Arthroscopic Rotator Cuff Repair. J Bone Joint Surg Am. 2006; 88 : 2425 - 2431.
9. Ma CB, Comerford L, Wilson J, Puttlitz CM. Biomechanical evaluation of arthroscopic rotator cuff repairs: double-row compared with single-row xation. J Bone Joint Surg Am. 2006;88:403-10.
10. Kim DH, Elattrache NS, Tibone JE, Jun BJ, DeLaMora SN, Kvitne RS, Lee TQ. Biomechanical comparison of a single-row versus double - row suture anchor technique for rotator cuff repair. Am J Sports Med. 2006;34:407-14.
11. Mansat P, Coeld RH, Kersten TE, Rowland CM. Complications of rotator cuff repair. Orthop Clin North Am. 1997; 28 : 205 - 13.
12. Baker CL, Liu SH. Comparison of open and arthroscopic assisted rotator cuff repairs. Am J Sports Med 1995: 23 : 99 - 104.
13. Kirschenbaum D, Coyle MP, Leddy JP, Katsaros P, Tan F, Cody RP. Shoulder strength with rotator cuff tears. Pre - and postoperative analysis. Clin Orthop. 1993; 288 : 174 - 8.

14. Rokito AS, Zuckerman JD, Gallagher MA, Cuomo F. Strength after surgical repair of the rotator cuff. J Shoulder Elbow Surg.1996; 5 : 12 - 7.
15. Warner JJ, Goitz RJ, Irrgang JJ, Groff YJ. Arthroscopic-assisted rotator cuff repair: patient selection and treatment outcome. J Shoulder Elbow Surg. 1997; 6 : 46372.
16. Paulos LE, Kody MH. Arthroscopically enhanced “miniapproach” to rotator cuff repair. Am J Sports Med 1994; 22:19 - 25.
17. Hersch JC, Sgaglione NA. Arthroscopically assisted mini-open rotator cuff repairs. Functional outcome at 2- to 7-year follow-up.Am J Sports Med. 2000 May-Jun; 28(3):301-11.
18. Shinners TJ, Noordsij PG, Orwin JF. Arthroscopically Assisted Mini-Open Rotator Cuff Repair. Arthroscopy 2002: 1 : 21 - 26.
19. Weber SC, Schaefer R. “Mini-open” versus traditional open repair in the management of small and moderate size tears of the rotator cuff. Arthroscopy 1993; 9: 365 - 366.
20. Hata Y, Saitoh S, Murakami N, Seki H, Nakatsuchi Y, Takaoka K. A less invasive surgery for rotator cuff tear: mini - open repair. J Shoulder Elbow Surg. 2001 Jan - Feb; 10(1) : 11 - 6.
21. Pollock RG, Flatow EL. The rotator cuff. Full thickness tears: Mini-open repair. Orthop Clin North Am 1997; 28: 169 - 177.
22. Levy HJ, Uribe JW, Delaney LG. Arthroscopic Assisted Rotator Cuff Repair: Preliminary results. Arthroscopy 1990: 6 : 55 - 60.
23. Rokito AS, Cuomo F, Gallagher MA, Zuckerman JD. Long - term functional outcome of repair of large and massive chronic tears of the rotator cuff. J Bone Joint Surg Am. 1999; 81 : 991 - 7.
24. Boszotta H, Prnner K. Arthroscopic Assisted Rotator Cuff Repair. Arthroscopy 2004: 6 : 620 - 626.
25. Liu SH, Baker CL. Arthroscopically assisted rotator cuff repair: Correlation of functional results with integrity of the cuff arthroscopy. Arthroscopy 1994; 10 : 54 - 60.
26. Liu SH. Arthroscopically assisted rotator cuff repair. J Bone Joint Surg Br 1994; 76 : 592 - 595.
27. Blevins FT. Warren RF, Cavo C, et al. Arthroscopic assisted rotator cuff repair: Results using a mini-open deltoid splitting approach. Arthroscopy 1996; 12:50 - 59.

Preliminary Result of Arthroscopic-assisted Mini-Open Rotator Cuff Repair and Conventional Open Rotator Cuff Repair

Prakan Choomphupan, MD.
Department of Orthopaedic Surgery, Lampang Hospital

Abstract

A Retrospective controlled study in patients with rotator cuff repair by the arthroscopic - assisted Mini-Open Repair at Lampang Hospital was done to measure the Range of motion of shoulder abduction, forward exion, internal rotation and external rotation, visual analog scale and the two function shoulder scores such as the simple shoulder test (SST) and the constant score (CS) in preoperative and postoperative. A result of the conventional open rotator cuff method was measured also in the latest follow - up.

13 patients who had an arthroscopic - assisted Mini - Open rotator cuff repair and 11 patients who had a conventional open rotator cuff repair were conducted for this study at the latest follow-up at average 5.4 months and 16 months respectively.

An arthroscopic - assisted Mini - Open method signicantly improved the Range of motion in all directions, the reductions in pain scale and both the functional shoulder scores in postoperative. We found that an arthroscopic - assisted Mini-Open method had the same result with the conventional open method in postoperative.

Conclusion: An arthroscopic - assisted Mini-Open method provided a good result postoperatively even in the short term period.

Key Words : Arthroscopic-assisted rotator cuff repair – Mini – open rotator cuff repair – Open rotator cuff repair.